Fourie *et al. Parasites & Vectors* (2015) 8:187
DOI 101186/s 13071-015-0775-8

Parasites & Vectors

PESQUISA Acesso Público

Eficácia do fluralaner administrado por via oral (Bravecto™) ou da imidacloprida/moxidectina (Advocate®) administrada por via tópica contra demodicose canina generalizada

Josephus J Fourie[1*], Julian E Liebenberg[1], Ivan G Horak[2], Janina Taenzler[3], Anja R Heckeroth[3], Regis Frénais[4]

Sumário

Histórico: Este estudo de laboratório comparou a eficácia de Bravecto™ (fluralaner), formulado como comprimido mastigável, com a eficácia de Advocate® (imidacloprida/moxidectina), formulado para administração tópica, contra demodicose canina generalizada adquirida naturalmente.

Métodos: Dezesseis cães, todos diagnosticados com sarna demodécica generalizada, foram distribuídos aleatoriamente em dois grupos iguais. Os comprimidos mastigáveis de Bravecto™ foram administrados uma vez, por via oral, na dose mínima de 25 mg de fluralaner/kg de peso corporal a um grupo de cães, enquanto o segundo grupo foi tratado topicamente, por três vezes, a intervalos de 28 dias, com Advocate® na dose mínima de 10 mg de imidacloprida/kg de peso corporal e 2,5 mg de moxidectina/kg de peso corporal. Os ácaros foram contados em raspados de pele e as lesões demodécicas foram avaliadas em cada cão antes do tratamento e, posteriormente, a intervalos de 28 dias, durante as 12 semanas do período de estudo. Foram feitos raspados profundos da pele (~4 cm^2) dos mesmos cinco locais em cada cão, em cada um dos exames posteriores.

Resultados: Após a administração oral única de Bravecto™, comprimidos mastigáveis, os números de ácaros em raspados de pele foram reduzidos em 99,8% no Dia 28 e em 100% nos Dias 56 e 84. Os números de ácaros nos cães tratados com Advocate® por via tópica, por três vezes, com intervalos de 28 dias, foram reduzidos em 98,0% no Dia 28, em 96,5% no Dia 56 e em 94,7% no Dia 84. Foram encontrados, estatisticamente significante ($P \leq 0,05$), menos ácaros nos Dias 56 e 84 nos cães tratados com Bravecto™ em comparação aos cães tratados com Advocate®. Foi observada uma redução acentuada na ocorrência de máculas eritematosas, crostas, cilindros foliculares e escamas nos cães tratados com Bravecto™ e na ocorrência de máculas eritematosas nos cães tratados com Advocate®. Com exceção de um cão em cada grupo tratado, todos os cães exibiram crescimento de novos pelos ≥ 90% ao final do estudo em comparação com a pelagem no início do estudo.

Conclusões: A administração oral única de Bravecto™, comprimidos mastigáveis, é altamente eficaz contra demodicose generalizada, sem ácaros detectáveis aos 56 e 84 dias após o tratamento. Em comparação, Advocate®, administrado três vezes, a intervalos de 28 dias, também é altamente eficaz contra a demodicose generalizada, mas a maioria dos cães ainda abrigava ácaros em todos os pontos de tempo de avaliação. Ambos os tratamentos resultaram em redução acentuada das lesões da pele e aumento do crescimento de novos pelos, 12 semanas após o tratamento inicial.

[1] ClinVet International, Uitsigweg, Bainsvlei, 9338 Bloemfontein, Free State, South Africa

[2] Department of Veterinary Tropical Diseases, Faculty of Veterinary Science, University of Pretoria, South Africa

[3] MSD Animal Health Innovation GmbH, Zur Propstei, 55270 Schwabenheim, Germany

[4] MSD Animal Health Innovation SAS, 49071 Beaucouzé Cedex, France

Unitermos

Bravecto™, Comprimidos mastigáveis, Fluralaner, Advocate®, Spot-on, Imidacloprida, Moxidectina, Eficácia, Cães, Demodicose generalizada, Demodex canis, Sarna.

Histórico

Historicamente, Demodex canis [1] é considerado o único ácaro folicular que infesta cães, entretanto, dois outros ácaros foram subsequentemente descritos. Desch e Hillier [2] descreveram o Demodex injai, um ácaro que é consideravelmente maior que o D. canis, enquanto que Tamura et al. [3] descreveram um ácaro que é consideravelmente menor que o D. canis, mas não conseguiram nomeá-lo. Na literatura, este ácaro é agora normalmente referido como Demodex cornei. As três espécies diferem em comprimento, como descrito por Izdebska e Fryderyk [4] com referência aos valores médios. Os ácaros D. canis, adultos fêmeas mediram 226,0 µm e os machos 195,2 µm. Os D. injai adultos fêmeas mediram 330,9 µm e os machos 371,8 µm. Os ácaros D. cornei adultos fêmeas mediram 139,4 µm e os machos 120,8 µm. Foram realizados vários estudos moleculares para determinar as identidades específicas dos três ácaros. Com base nos resultados obtidos dos marcadores mitocondriais 16S rDNA e Citocromo Oxidase I (COI) para os três morfotipos de D. canis, De Rojas et al. [5] concluíram que eles são polimorfos da mesma espécie. Por outro lado, a análise filogenética das três espécies, com base em sequências parciais de 16S rDNA mitocondrial, levou Sastre et al. [6] a proporem que os D. canis e D. injai são espécies separadas válidas e o D. cornei uma variante morfológica do D. canis. Um ano mais tarde, foram realizadas análises similares por Milosevic et al. [7] que confirmaram que o D. injai é uma espécie válida. É claro que há necessidade de mais estudos para determinar a situação específica do ácaro referido como D. cornei.

Os ácaros Demodex spp. (D. canis, D. injai e D. cornei) são comensais normais da pele do cão que parasitam dentro das glândulas sebáceas ligadas aos folículos pilosos. Caso seu número aumente drasticamente, eles são capazes de produzir uma doença conhecida como demodicose canina ou sarna demodécica. A demodicose canina é uma dermatopatia parasitária inflamatória que pode ser classificada como localizada ou generalizada, de acordo com a extensão das lesões. A demodicose localizada ocorre apenas como pequenas áreas de alopecia, mais comumente na face e pernas dianteiras. É uma doença benigna e a maioria dos casos resolve-se espontaneamente dentro de seis a oito semanas. A demodicose é considerada generalizada quando cinco ou mais áreas do corpo são afetadas ou se for observado pododemodicose em duas ou mais patas ou quando uma região toda do corpo estiver envolvida [8,9]. A demodicose também pode ser classificada como juvenil (cães até 18 meses de idade), início na fase adulta (normalmente cães com mais de quatro anos de idade, sem histórico prévio da doença) ou como generalizada crônica (doença que persiste por pelo menos seis meses) [10,11]. A suscetibilidade dos cães às infestações com Demodex spp. e à progressão da doença clínica são influenciadas por inúmeros fatores, incluindo (relacionados em ordem decrescente de importância): situação imunológica que pode ser afetada por doenças debilitantes, endoparasitismo, raça, idade, bem como a situação nutricional ou hormonal, outras doenças imunológicas como defeitos genéticos e alteração da bioquímica e da estrutura da pele [12]. Embora o D. canis continue sendo a espécie/morfotipo mais comum encontrada na demodicose, uma alopecia moderada e uma dermatite seborreica oleosa ao longo do tronco dorsal de cães, têm sido associadas com o aumento do número de D. injai [13]. Além disso, foi descrita otite ceruminosa bilateral em um cão da raça Beagle, cuja causa foi o D. injai [7]. O D. cornei parece ser um habitante do estrato córneo do hospedeiro [5], e Shipstone [11] menciona que foi encontrado D. cornei em associação à dermatite generalizada, prurida, escamosa, com presença de ácaros nas escamas superficiais.

A demodicose generalizada crônica é uma doença de pele frustrante e difícil de tratar [14-16]. Em cães que são normalmente saudáveis, a forma generalizada da doença não é resolvida sem tratamento [10]. As opções terapêuticas atualmente disponíveis incluem amitraz, ivermectina, milbemicina oxima e moxidectina, principalmente para serem administradas em várias ocasiões por períodos de três meses ou mais [16-18]. Para serem eficazes, estes esquemas de tratamento requerem grande adesão do proprietário durante um período de tempo prolongado.

O fluralaner, ingrediente ativo de Bravecto™, é um novo inseticida e acaricida sistêmico, de longa ação, que pertence à família da isoxazolina, classe dos parasiticidas com inibição seletiva dos canais do ácido γ-aminobutírico e do L-glutamato cloro-ligante dos artrópodes [19]. Em estudos de campo envolvendo cães naturalmente infestados, uma única administração oral de Bravecto™, formulado como comprimido mastigável, mostrou ser > 99% eficaz contra pulgas e carrapatos em cada ponto de tempo medido em um período de 12 semanas após o tratamento [20]. Os cães nestes estudos foram infestados aleatoriamente com pelo menos quatro espécies de carrapatos, incluindo carrapatos pertencentes ao grupo Rhipicephalus sanguineus, Ixodes hexagonus, Ixodes ricinus e Dermacentor reticulatus. Em um ambiente doméstico simulado, uma única administração oral de Bravecto™, formulado como comprimidos mastigáveis, foi > 99% eficaz contra a pulga Ctenocephalides felis, em cada ponto de tempo medido em um período de 12 semanas após o tratamento [21]. Em um estudo de laboratório, desenhado para detectar a velocidade de extermínio de Bravecto™, comprimidos mastigáveis, das infestações de laboratório do carrapato I. ricinus em cães, a eficácia acaricida foi de 89,6% em 4 horas, 97,9% em 8 horas e 100% em 12 e 24 horas após o tratamento [22]. Foi observado um início até mais rápido da atividade de extermínio, iniciando 1 hora após a administração oral de Bravecto™, comprimidos mastigáveis, em cães experimentalmente infestados com pulgas C. felis [23]. O objetivo do presente estudo foi determinar a) a eficácia de fluralaner contra ácaros Demodex spp. e b) demonstrar a duração da eficácia ao longo de 12 semanas após o tratamento oral único com Bravecto™, comprimidos mastigáveis. Como controle positivo, um segundo grupo de cães foi tratado topicamente, três vezes, a intervalos de 28 dias, com Advocate® (imidacloprida e moxidectina).

Métodos

Desenho do estudo

No presente estudo, Bravecto™ administrado na forma de comprimidos mastigáveis, em uma única ocasião, foi o produto de teste e Advocate®, administrado três vezes, a intervalos de 28 dias, foi incluído como controle positivo. Isso tornou possível comparar a eficácia de longo prazo de 12 semanas de um tratamento único oral com Bravecto™, comprimidos mastigáveis, contra a eficácia de Advocate® administrado a intervalos de 28 dias, de acordo com o rótulo do produto.

O estudo foi desenhado como um estudo de eficácia, grupo paralelo, cego, randomizado, centro único e positivo controlado. O estudo foi realizado de acordo com o Código de Regulamentos

Federais da FDA (Agência Norte-Americana de Alimentos e Medicamentos): Boas Práticas de Laboratório para Estudos Laboratoriais Não Clínicos de 2009 [24], e todos os procedimentos atenderam o South African National Standard (Padrão Nacional Sul-Africano) "SANS 10386:2008: O cuidado e uso de animais para fins científicos" [25]. O protocolo foi submetido ao comitê de ética animal da ClinVet que autorizou a realização do estudo.

O sistema de teste foi o cão individualmente. Os cães com infestações naturais de ácaros Demodex spp. e apresentando sinais clínicos de demodicose generalizada, p.ex. eritema, perda de pelo, comedões, cilindros foliculares e crostas foram inscritos no estudo, com o consentimento de seus proprietários e foram devolvidos aos proprietários na conclusão da fase animal. Os cães incluídos no estudo eram, em sua maioria, mestiços e de ambos os sexos, com idade superior a 12 meses, com peso entre 3,5 e 13,7 kg, e, com exceção de sinais clínicos de demodicose generalizada, os cães eram saudáveis e até onde pôde ser determinado os cães não haviam sido tratados com glicocorticoide ou qualquer produto com efeito 'sarnicida' [controle de ácaros] por, pelo menos, 12 semanas antes da inclusão. O requisito adicional para inclusão foi que os raspados profundos da pele realizados antes do tratamento tinham que ser positivos para ácaros Demodex spp.

Dezesseis cães (7 machos e 9 fêmeas), classificados por sexo em ordem decrescente de contagem individual de ácaros no pré-tratamento foram incluídos no estudo e distribuídos em dois grupos iguais. Cada cão foi alojado individualmente durante o período do estudo em um manejo interno/externo, sem contato entre os animais e foram alimentados uma vez ao dia, de acordo com as recomendações do fabricante da ração. Sistema de água potável disponível à vontade.

Cada cão foi aclimatado às condições de alojamento e manutenção por, pelo menos, 14 dias antes do tratamento. Como medida de precaução, todos os cães foram tratados por via subcutânea com um antibiótico (cefovecina), adequado para o tratamento de pioderma nos Dias –14, –1, 13 e 27. Além disso, nos Dias –14 e 27, foram realizadas biópsias profundas da pele de cada cão, após sedação. As biópsias indicaram a presença de pioderma exsudativa em dois cães em cada grupo, no Dia –14 e que desapareceram até o Dia 27. Dermatite crônica, acantose epidérmica e hiperqueratose estavam presentes e inalteradas em todos os cães, em ambas as ocasiões. Não foram observadas células inflamatórias ou bactérias nas biópsias do Dia 27 e a terapia antimicrobiana foi descontinuada. Duas vezes durante a aclimatização (Dia –14 e Dia –1) e nos Dias 27/28, 56 e 84 após o tratamento, cada cão foi clinicamente examinado por um veterinário.

Os cães foram pesados numa balança eletrônica calibrada e autenticada nos Dias –2, 13, 27, 41, 55, 69 e 84 para o cálculo da dose de tratamento, para o uso de sedativos aos raspados de pele e para documentar o peso corporal durante o período do estudo. As observações de saúde geral foram realizadas diariamente durante todo o período do estudo.

Tratamento

No Dia 0, os cães de um grupo foram tratados uma vez, por via oral, com Bravecto™, comprimidos mastigáveis, (fluralaner, 13,64% p/p), com base no peso corporal individual do cão, para alcançar uma dose mínima de 25 mg/kg de peso corporal e uma eficácia de 12 semanas após o tratamento. O(s) comprimido(s) foi(foram) administrado(s) 20 (±10) minutos após a alimentação ter sido oferecida, colocado(s) na parte posterior da cavidade oral, sobre a língua para iniciar a deglutição. Também no Dia 0, foi administrado, por via tópica, Advocate® (imidacloprida, 10% / moxidectina, 2,5% p/v), comercialmente disponível, ao outro grupo de cães (controles positivos), de acordo com o rótulo do produto. Devido a duração da eficácia de 28 dias de Advocate®, estes cães foram retratados nos Dias 28 e 56. Com o cão na posição em pé, a pelagem foi repartida até a pele ficar visível e o Advocate® foi administrado diretamente na pele. Ambos os grupos tratados foram observados, antes do tratamento, quanto a possíveis eventos adversos e novamente a cada hora, durante 4 horas, após o tratamento do último animal. O pessoal que realizou as observações pós-tratamento não tinha conhecimento do tratamento.

Avaliações do ácaro

Foram realizados raspados profundos da pele (~4 cm^2), onde a pele foi comprimida e raspada até ser observado gotejamento capilar, de cinco locais em cada cão nos Dias –4, 28, 56 e 84. Foram realizados raspados da pele dos cães tratados com Advocate® no Dia 28 e Dia 56, antes do segundo ou terceiro tratamento ser aplicado, respectivamente. Os mesmos locais e/ou locais de novas lesões foram raspados a cada exame subsequente. Cada raspado foi transferido para uma lâmina de microscópio marcada separada contendo óleo mineral e examinado através de estereomicroscópio quanto a presença de ácaros Demodex spp. Os números de ácaros contados em cada raspado foram registrados separadamente.

Avaliações de pele e pelo

Os sinais clínicos e a extensão das lesões demodécicas em cada cão foram avaliados nos dias que os raspados de pele foram feitos e registrados em um formulário padronizado. Os seguintes parâmetros foram avaliados e esboçados em uma silhueta (lado direito e esquerdo) de cada cão: áreas do corpo apresentando eritema; áreas do corpo cobertas por cilindros foliculares, escamas e crostas; áreas do corpo com perda de pele. Foi realizada uma avaliação semi-quantitativa de crescimento de novos pelos, comparando a pelagem antes, durante e após o estudo de 12 semanas e avaliado como a percentagem de crescimento de novos pelos (0-50%, 50-90% ou > 90%), definida como percentagem estimada de crescimento da pelagem comparado à área basal total sem pelo como avaliado antes da administração do produto veterinário. Foram tiradas fotos coloridas de cada cão, ilustrando a extensão das lesões e suas resoluções, no Dia -4 e, posteriormente, a intervalos mensais, aproximadamente, até o Dia 84 após o tratamento.

Avaliação da eficácia

A variável primária de avaliação do estudo foi a diminuição no número total de ácaros contados em raspados de pele após o tratamento.

A eficácia foi calculada utilizando médias geométricas com a fórmula de Abbott:

Eficácia (%) = (Mpre – Mpost) / Mpre x 100

onde Mpre foi o número médio das contagens de ácaro no pré-tratamento e Mpost o número médio das contagens de ácaro no pós-tratamento.

Além disso, os grupos foram comparados por análise de variância (ANOVA), com um efeito do tratamento após uma transformação logarítmica sobre os dados de ácaros (contagem + 1), para cada dia do estudo.

No Dia 50 um dos cães do grupo tratado com Advocate® desenvolveu edema grave na perna esquerda traseira e prepúcio e o inchaço não se dissipou com tratamento antibiótico, diurético e corticosteroide. O cão foi removido do estudo no Dia 59, sedado e após laparotomia foi encontrado um grande tumor nodular compatível com linfoma maligno ligado à coluna ventral, e o cão foi submetido à eutanásia durante a cirurgia. Os resultados referentes a este cão até o Dia 56, antes de sua exclusão do estudo no Dia 59, foram incluídos com aqueles de outros cães no grupo tratado com Advocate®.

Resultados

Não foi observado nenhum evento adverso considerado relacionado ao tratamento oral com Bravecto™, comprimidos mastigáveis, ou o tratamento tópico com Advocate® em nenhum cão.

O tratamento com Bravecto™, comprimidos mastigáveis, resultou numa diminuição do número médio de ácaros presentes nos raspados de pele de 99,8% no Dia 28, e de 100% nos Dias 56 e 84 após o tratamento. O tratamento com Advocate® resultou numa redução no número médio de ácaros presentes nos raspados de pele de 98,0% no Dia 28, de 96,4% no Dia 56 e de 94,7% no Dia 84. Foram encontrados, estatisticamente significante ($P \leq 0,05$), menos ácaros nos cães tratados com Bravecto™ em comparação aos cães tratados com Advocate® (Tabela 1).

Tabela 1 Reduções na média geométrica nas contagens de ácaros Demodex spp. dos cães tratados uma vez, por via oral, com Bravecto™ ou por via tópica, em três ocasiões, com intervalos de 28 dias, com Advocate®

Dias do estudo	Grupos do estudo	Bravecto™	Advocate®	Valor *p*
–4	Contagem média[a] de ácaros (n)	447,0	509,4/478,6[b]	Na[c]
	Faixa de contagem (n)	41-1740	79-2724	
28	Contagem média[a] de ácaros (n)	0,8	10,0	
	Faixa de contagem (n)	0-14	0-496	
	Eficácia (%)	**99,8**	**98,0**	**0,0917**
56	Contagem médiaa de ácaros (n)	0,0	18,5	
	Faixa de contagem (n)	Na[c]	0-115	
	Eficácia (%)	**100,0**	**96,4**	**<0,0001**
84	Contagem média[a] de ácaros (n)	0,0	25,6	
	Faixa de contagem (n)	Na[c]	0-286	
	Eficácia (%)	**100,0**	**94,7**	**0,0020**

[a] Média geométrica.
[b] Contagens de ácaros calculadas excluindo um cão, que foi submetido à eutanásia no Dia 59.
[c] Não se aplica.

A ocorrência de máculas eritematosas nos cães tratados uma vez, por via oral, com Bravecto™, comprimidos mastigáveis, foi reduzida de 62,5% (5/8) dos cães no Dia –4 antes do tratamento para 12,5% (1/8) dos cães 12 semanas após o início do tratamento. A ocorrência de crostas, cilindros foliculares ou escamas foi reduzida de 100% (8/8) antes do tratamento para 12,5% (1/8) 12 semanas após o início do tratamento. Em comparação, a ocorrência de máculas eritematosas nos cães tratados três vezes, a intervalos de 28 dias, com Advocate® foi reduzida de 87,5% (7/8) para 0% (0/8) e a ocorrência de crostas, cilindros foliculares e escamas foi reduzida de 100% (8/8) para 42,9% (3/7) (Tabela 2).

Tabela 2 Redução na ocorrência de alterações dermatológicas em cães com demodicose generalizada após tratamento com Bravecto™ ou Advocate®

Bravecto™: ocorrência de lesões nos dias anteriores e após o tratamento (cães foram tratados no Dia 0: número de cães / número de cães por grupo)				
Sinais clínicos	**Dia –4**	**Dia 28**	**Dia 56**	**Dia 84**
Máculas eritematosas	62,5% (5/8)	37,5% (3/8)	12,5% (1/8)	12,5% (1/8)
Crostas, cilindros foliculares ou escamas	100% (8/8)	62,5% (5/8)	62,5% (5/8)	12,5% (1/8)
Advocate®; ocorrência de lesões nos dias anteriores e após o tratamento (cães foram tratados nos Dias 0, 28 e 56a: número de cães / número de cães por grupo)				
Sinais clínicos	**Dia –4**	**Dia 28**	**Dia 56**	**Dia 84**
Máculas eritematosas	87,5% (7/8)	50% (4/8)	0% (0/8)	0% (0/7)[b]
Crostas, cilindros foliculares ou escamas	100% (8/8)	100% (8/8)	37,5% (3/8)	42,9% (3/7)[b]

[a] Foram realizadas avaliações da pele antes do tratamento.
[b] No dia 59 um cão foi submetido a eutanásia devido a presença de tumor maligno no estômago.

O crescimento de novos pelos em comparação à proporção da área do corpo coberta por pelos antes do tratamento está resumido na Tabela 3. Por volta dos Dias 56 e 84 após o início do tratamento, o crescimento de novos pelos, na maioria dos cães, em ambos os grupos excedeu a pelagem dos cães em 90% em comparação à avaliação no pré-tratamento (Figura 1).

Tabela 3 Crescimento de novos pelos nos cães com sarna demodécica generalizada após tratamento com Bravecto™ ou Advocate®

Dia do estudo	Percentagem estimada de crescimento de novos pelos					
	Bravecto™ (número de cães / número de cães por grupo)			Advocate®c (número de cães / número de cães por grupo)		
	0-50%	50-90%	>90%	0-50%	50-90%	>90%
28	3/8	1/8	4/8	6/8	1/8	1/8
56	0/8	1/8	7/8	0/8	1/8	7/8
84	0/8	1/8	7/8	0/7[d]	1/7[d]	6/7[d]

[a] Percentagem de crescimento de novos pelos definido como percentagem estimada de crescimento da cobertura da pelagem em comparação à área basal total sem pelo, como avaliado antes da administração do produto veterinário.
[b] Cães tratados uma vez, por via oral, no Dia 0.
[c] Cães foram tratados topicamente no Dia 0, Dia 28 e novamente no Dia 56. Foram realizadas avaliações da pelagem antes do tratamento.
[d] No Dia 59 um cão foi submetido a eutanásia devido a presença de tumor maligno no estômago.

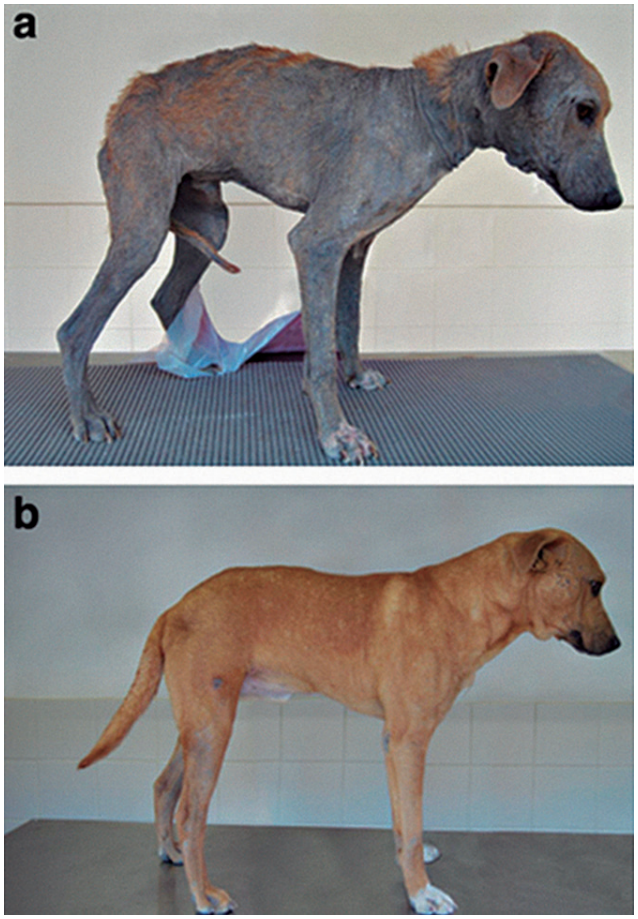

Figura 1 Exemplo de crescimento de novos pelos em um cão com demodicose generalizada no pré-tratamento (a) e 12 semanas após início do tratamento (b).

O peso corporal de cada cão aumentou igualmente em ambos os grupos durante o período do estudo.

Discussão

Uma única administração oral de Bravecto™, comprimidos mastigáveis, a cães com demodicose generalizada adquirida naturalmente resultou em contagens médias de ácaros significativamente menores aos 56 e 84 dias após o tratamento e eficácia correspondentemente maior em cada período de tempo em comparação aos três tratamentos sucessivos com Advocate® a intervalos de 28 dias. Nenhum ácaro presente nos raspados de pele dos cães aos 56 ou 84 dias após o tratamento com Bravecto™, comprimidos mastigáveis, enquanto alguns ácaros ainda estavam presentes nos raspados de pele aos 56 (média de ácaros: 18,5) e 84 (média de ácaros: 25,6) dias após o tratamento inicial com Advocate®.

A redução nas contagens de ácaros foi consistente com a redução na extensão e gravidade das alterações na pele. Ambos os grupos apresentaram resolução dos sinais dermatológicos associados com melhoria constante ao longo do tratamento de 12 semanas. Mais cães tratados com Bravecto™ tiveram resolução de crostas, cilindros foliculares e escamas e apresentaram crescimento de novos pelos, enquanto nenhum dos cães tratados com Advocate® teve eritema na avaliação do Dia 84.

Um problema frequentemente encontrado com o tratamento da demodicose em cães é a incapacidade de garantir que um cão esteja totalmente livre de ácaros após a conclusão do esquema específico de tratamento e pode ser detectada reinfestação meses após um tratamento que foi inicialmente considerado bem sucedido [15,16]. Os resultados deste estudo são, no entanto, animadores de que a administração de Bravecto™, comprimidos mastigáveis, oferece potencial de proporcionar controle sustentado das infestações por ácaros demodex em cães suscetíveis por, pelo menos, três meses após um único tratamento.

A adesão do proprietário pode ser um fator importante no sucesso do tratamento quando doses múltiplas de um tratamento, distribuídas por um longo período de tempo, são necessárias a fim de alcançar um resultado satisfatório. Bravecto™ administrado uma vez, na forma de comprimidos mastigáveis, não é apenas eficaz contra ácaros Demodex spp. em cães, mas permanece eficaz por 12 semanas após o tratamento. Além disso, é eficaz pelo mesmo período de tempo contra pulgas e carrapatos que podem, concomitantemente, infestar estes animais [20,21].

Portanto, a administração única pode ajudar a reduzir o risco de falha do tratamento como consequência da pouca observância do proprietário às recomendações do tratamento.

Bravecto™, comprimidos mastigáveis, são comprovadamente seguros para uso em cães mesmo com cinco vezes a dose terapêutica recomendada [26]. É seguro, também, em cães reprodutores, prenhes e lactantes. Com isto em mente, pode revelar-se uma intervenção profilática eficaz contra a transmissão de ácaros Demodex spp. de uma cadela pós-parturiente a seus filhotes recém-nascidos, auxiliando na prevenção e controle da demodicose em todas as suas formas na próxima geração de cães.

Conclusões

A administração oral única de Bravecto™, comprimidos mastigáveis, é altamente eficaz contra demodicose generalizada, sem ácaros detectáveis aos 56 e 84 dias após o tratamento. Em comparação, Advocate®, administrado três vezes, a intervalos de 28 dias, também é altamente eficaz contra demodicose generalizada, mas a maioria dos cães ainda hospedava ácaros em todos os pontos de tempo de avaliação. Ambos os tratamentos resultaram em redução acentuada das lesões da pele e aumento do crescimento de novos pelos, 12 semanas após o tratamento inicial.

Conflito de interesses

JF e JL são funcionários da ClinVet e IH é funcionário do Departamento de Doenças Tropicais Veterinárias, Faculdade de Veterinária, Universidade de Pretória, África do Sul. RF é funcionário da MSD Animal Health Innovation SAS, França e AH e JT são funcionários da MSD Animal Health Innovation GmbH, Alemanha.

O estudo foi realizado como parte de um programa de pesquisa para avaliar a eficácia de fluralaner no tratamento da demodicose canina generalizada comparado com um produto controle positivo.

Contribuições dos autores

O desenho do estudo, protocolo e relatório do estudo foram preparados por RF, JF e JL, e revisados por AH e JT. JL, JF e sua equipe na ClinVet SA foram responsáveis pela fase animal, coleta de dados e cálculos estatísticos. IH e JF foram responsáveis pela compilação da primeira versão do manuscrito. Todos os autores revisaram e aprovaram a versão final.

Agradecimentos

Os autores gostariam de agradecer a todos os funcionários da ClinVet SA por sua assistência e contribuição para a realização do estudo.

Referências

1. Zumpt F. The arthropod parasites of vertebrates in Africa south of the Sahara (Ethiopian region), vol. 1. Johannesburg: Chelicerata. South African Institute for Medical Research; 1961.

2. Desch CE, Hillier A. Demodex injai: a new species of hair follicle mite (Acari: Demodecidae) from the domestic dog (Canidae). J Med Entomol. 2003;40:146–9.

3. Tamura Y, Kawamura Y, Inoue I, Ishino S. Scanning electron microscopy description of a new species of Demodex canis spp. Vet Dermatol. 2001;12:275–8.

4. Izdebska JN, Fryderyk S. Diversity of three species of the genus Demodex (Acari, Demodecidae) parasitizing dogs in Poland. Pol J of Environ Stud. 2011;3:565–9.

5. De Rojas M, Riazzo C, Callejón R, Guevara D, Cutillas C. Molecular study on three morphotypes of Demodex mites (Acarina: Demodicidae) from dogs. Parasitol Res. 2012;111:2165–72.

6. Sastre N, Ravera I, Villanueva S, Altet L, Bardagit M, Sánchez A, et al. Phylogenetic relationships in three species of canine Demodex mite based on partial sequences of mitochondrial 16 s rDNA. Vet Dermatol. 2012;23:509–e101.

7. Milosevic MA, Frank LA, Brahmbhatt RA, Kania SA. PCR amplification and DNA sequencing of Demodex injai from otic secretions of a dog. Vet Dermatol. 2013;24:286–e66.

8. Paradis M. New approaches to the treatment of canine demodicosis. Vet Clin North Am Small Anim Pract. 1999;29:1425–36.

9. Scott DW, Miller WH, Griffin CE. Parasitic skin diseases. In: Scott DW, Miller WH, Griffin CE, editors. Muller and Kirk's Small Animal Dermatology. 5th ed. Philadelphia: W B Saunders; 1995. p. 417–32.

10. Paradis M, Pagé N. Topical (pour-on) ivermectin in the treatment of chronic generalized demodicosis in dogs. Vet Dermatol. 1998;9:55–9.

11. Shipstone M. Generalized demodicosis in dogs, clinical perspective. Aust Vet J. 2000;78:240–2.

12. Singh KS, Dimri U. The immuno-pathological conversions of canine demodicosis. Vet Parasitol. 2014;203:1–5.

13. Ordeix L, Mar Bardagí M, Scarampella F, Ferrer L, Fondati F. Demodex injai infestation and dorsal greasy skin and hair in eight wirehaired fox terrier dogs. Vet Dermatol. 2009;20:267–72.

14. Medleau L, Ristic Z. Treating chronic refractory demodicosis in dogs. Vet Med. 1994;89:775–7.

15. Burrows AK. Generalised demodicosis in the dog: the unresponsive or recurrent case. Aust Vet J. 2000;78:244–6.

16. Mueller RS. Treatment protocols for demodicosis:an evidence-based review. Vet Dermatol. 2004;15:75–89.

17. Fourie JJ, Delport PC, Fourie LJ, Heine J, Horak IG, Krieger KJ. Comparative efficacy and safety of two treatment regimens with a topically applied combination of imidacloprid and moxidectin (Advocate®) against generalised demodicosis in dogs. Parasitol Res. 2009;105:115–24.

18. Paterson TE, Halliwell RE, Fields PJ, Louw ML, Ball G, Louw J, et al. Canine generalized demodicosis treated with varying doses of a 2.5% moxidectin + 10% imidacloprid spot-on and oral ivermectin: Parasiticidal effects and long-term treatment outcomes. Vet Parasitol. 2014;205:687–96.

19. Gassel M, Wolf C, Noack S, Williams H, Ilg T. The novel isoxazoline ectoparasiticide fluralaner: Selective inhibition of arthropod γ-aminobutyric acid- and L-glutamategated chloride channels and insecticidal/acaricidal activity. Insect Biochem Mol Biol. 2014;45:111–24.

20. Rohdich N, Roepke RKA, Zschiesche E. A randomized, blinded controlled and multicentered field study comparing the efficacy and safety of Bravecto™ (fluralaner) against Frontline™ (fipronil) in flea- and tick-infested dogs. Parasit Vectors. 2014;7:83.

21. Williams H, Young DR, Qureshi T, Zoller H, Heckeroth AR. Fluralaner, a novel isoxazoline, prevents flea (Ctenocephalides felis) reproduction in vitro and in a simulated home environment. Parasit Vectors. 2014;7:275.

22. Wengenmayer C, Williams H, Zschiesche E, Moritz A, Langenstein J, Roepke RKA, et al. The speed of kill of fluralaner (Bravecto™) against Ixodes ricinus ticks on dogs. Parasit Vectors. 2014;7:525.

23. Taenzler J, Wengenmayer C, Williams H, Fourie J, Zschiesche E, Roepke RKA, et al. Onset of activity of fluralaner (BRAVECTO™) against Ctenocephalides felis on dogs. Parasit Vectors. 2014;7:567.

24. FDA US. Code of Federal Regulations Title 21, Part 58: Good Laboratory Practice For Nonclinical Laboratory Studies. US Department of Health and Human Services. MD, USA: US FDA. Center for Drug Evaluation and Research; 2009.

25. SANS 10386: 2008. "The care and use of animals for scientific purposes"

26. Walther FM, Allan MJ, Roepke RKA, Nuernberger MC. Safety of fluralaner chewable tablets (Bravecto™), a novel systemic antiparasitic drug, in dogs after oral administration. Parasit Vectors. 2014;7:87.

Esse artigo foi traduzido a partir da versão original em inglês, cujo resumo encontra-se a seguir. Para ter acesso a versão original, na integra, visite:

www.parasitesandvectors.com/series/bravecto

Fourie et al. Parasites & Vectors (2015) 8:187
DOI 10.1186/s13071-015-0775-8

Parasites & Vectors

RESEARCH Open Access

Efficacy of orally administered fluralaner (Bravecto™) or topically applied imidacloprid/moxidectin (Advocate®) against generalized demodicosis in dogs

Josephus J Fourie[1*], Julian E Liebenberg[1], Ivan G Horak[2], Janina Taenzler[3], Anja R Heckeroth[3] and Regis Frénais[4]

Abstract

Background: This laboratory study compared the efficacy of Bravecto™ (fluralaner), formulated as a chewable tablet, with the efficacy of Advocate® (imidacloprid/moxidectin), formulated for topical administration, against naturally acquired generalized demodicosis in dogs.

Methods: Sixteen dogs, all diagnosed with generalized demodectic mange, were randomly allocated to two equal groups. Bravecto™ chewable tablets were administered once orally at a minimum dose of 25 mg fluralaner/kg body weight to one group of dogs, while the second group was treated topically on three occasions at 28-day intervals with Advocate® at a minimum dose of 10 mg imidacloprid/kg body weight and 2.5 mg moxidectin/kg body weight. Mites were counted in skin scrapings and demodectic lesions were evaluated on each dog before treatment and at 28-day intervals thereafter over a 12 week study period. Deep skin scrapings (~4 cm^2) were made from the same five sites on each dog at each subsequent examination.

Results: After single oral administration of Bravecto™ chewable tablets, mite numbers in skin scrapings were reduced by 99.8% on Day 28 and by 100% on Days 56 and 84. Mite numbers in the dogs treated topically on three occasions at 28-day intervals with Advocate® were reduced by 98.0% on Day 28, by 96.5% on Day 56 and by 94.7% on Day 84. Statistically significantly ($P \leq 0.05$) fewer mites were found on Days 56 and 84 on the Bravecto™ treated dogs compared to Advocate® treated dogs. A marked decrease was observed in the occurrence of erythematous patches, crusts, casts and scales in the dogs treated with Bravecto™ and in the occurrence of erythematous patches in the dogs treated with Advocate®. With the exception of one dog in each treated group, all dogs exhibited hair regrowth ≥ 90% at the end of the study in comparison with their hair-coat at study start.

Conclusions: Single oral administration of Bravecto™ chewable tablets is highly effective against generalized demodicosis, with no mites detectable at 56 and 84 days following treatment. In comparison, Advocate®, administered three times at 28-day intervals, is also highly effective against generalized demodicosis, but most dogs still harboured mites at all assessment time points. Both treatments resulted in a marked reduction of skin lesions and increase of hair re-growth 12 weeks after the initial treatment.

Keywords: Bravecto™, Chewable tablets, Fluralaner, Advocate®, Spot-on, Imidacloprid, Moxidectin, Efficacy, Dogs, Generalized demodicosis, *Demodex canis*, Mange

* Correspondence: josephus.fourie@clinvet.com
[1]ClinVet International, Uitsigweg, Bainsvlei, 9338 Bloemfontein, Free State, South Africa
Full list of author information is available at the end of the article

BioMed Central

© 2015 Fourie et al.; licensee BioMed Central. This is an Open Access article distributed under the terms of the Creative Commons Attribution License (http://creativecommons.org/licenses/by/4.0), which permits unrestricted use, distribution, and reproduction in any medium, provided the original work is properly credited. The Creative Commons Public Domain Dedication waiver (http://creativecommons.org/publicdomain/zero/1.0/) applies to the data made available in this article, unless otherwise stated.